

See discussions, stats, and author profiles for this publication at: <https://www.researchgate.net/publication/308064836>

Seno Dermoide Sinus Dermoide

Article · January 2014

CITATIONS

0

READS

1,056

4 authors, including:



Francisca Bahamondes
University of Chile

7 PUBLICATIONS 1 CITATION

SEE PROFILE



Gustavo Saint-Pierre
University of Chile

18 PUBLICATIONS 8 CITATIONS

SEE PROFILE



Estefanía Flores
University of Chile

29 PUBLICATIONS 52 CITATIONS

SEE PROFILE

Some of the authors of this publication are also working on these related projects:



Acciones vitamina D tópica en modelo murino [View project](#)



Desarrollo embrionario del iris inmuno tinción del morfogeno sonic hedgehog [View project](#)

Seno Dermoide

Sinus Dermoide

Francisca Bahamondes*; **Pabla Yaikin**;** **Gustavo Saint-Pierre**** & **Estefanía Flores*****

BAHAMONDES, F.; YAIKIN, P.; SAINT-PIERRE, G. & FLORES, E. Seno dermoide. *Int. J. Med. Surg. Sci.*, 1(3):269-273, 2014.

RESUMEN: El seno dermoide (SD) es una malformación congénita descrita en humanos y caninos, producto de un defecto en el desarrollo del embrión, en el que la piel no se separa completamente del tubo neural. La lesión se localiza a lo largo de la línea media dorsal y se manifiesta como un fondo de saco tubular que se extiende desde la cubierta cutánea avanzando a través de los tejidos subyacentes, pudiendo alcanzar profundidades desde el subcutáneo hasta la médula espinal. Lo más importante en el abordaje del SD en el ser humano es la detección precoz de anomalías cutáneas poco visibles, ya que se pueden evitar futuras anomalías neurológicas y ortopédicas. En la raza Rhodesian Ridgeback, los criadores asignan mayor valor a los perros que tienen un marcado mechón de pelo duro en sentido inverso en la línea dorsal, como características deseable en la raza, cuando en realidad se trata de un defecto congénito.

PALABRAS CLAVE: Seno Dermoide; Canino; Humano.

INTRODUCCIÓN

El seno dermoide (SD) es una malformación congénita descrita en humanos y caninos, producto de un defecto en el que la piel no se separa completamente del tubo neural durante el desarrollo embrionario (Scott *et al.*, 2001). La lesión se localiza a lo largo de la línea mediana dorsal y se manifiesta como un fondo de saco tubular que se extiende desde la piel avanzando a través de los tejidos subyacentes, pudiendo alcanzar profundidades desde el tejido subcutáneo hasta la médula espinal (Miller & Tobias, 2003). El SD se ha descrito en perros y humanos como una enfermedad congénita asociada a disrafismo. En humanos tiene una incidencia de 1:2.500 Nacidos Vivos; en caninos, es una malformación con elevada incidencia en la raza Rhodesian Ridgeback (Tshamala & Moens, 2000), presentándose en el 8 al 10% de los animales de esta raza (Salmon Hillbertz & Andersson, 2004).

Un estudio realizado en Irán, indica que

la causa más común de ingreso al hospital Humano Universitario de Ciencias de Teherán, para SD fue hallazgos anormales en la piel (57,1%), infecciones subcutáneas (31%) y un porcentaje menor presentó meningitis (Radmanesh *et al.*, 2010).

Aunque el origen embriológico del SD no está claramente descrito, se plantea que el ectodermo cutáneo no se separa correctamente del tubo neural formando un fondo de saco rodeado por elementos cutáneos que puede desarrollar y constituir una conexión permanente entre la piel y la médula espinal (Kaufman, 2004; Martínez-Lage *et al.*, 2006).

Algunos investigadores postulan que es más bien una alteración autosómica dominante (Salmon Hillbertz & Anderson, 2006). Otros plantean que el gen que participa en la aparición del SD es recesivo (Rahal *et al.*, 2008). Salmon Hillbertz & Andersson (2006), descri-

* Programa Doctorado Ciencias Silvoagropecuarias y Veterinarias. Universidad de Chile, Santiago, Chile.

** Laboratorio de Embriología Comparada, Programa de Anatomía y Biología del Desarrollo, Facultad de Medicina, Universidad de Chile, Santiago, Chile.

*** Cirugía y Anestesiología, Facultad de Cs. Veterinarias y Pecuarias, Universidad de Chile, Santiago, Chile.

ben en caninos que esta malformación es determinada por un factor autosómico hereditario el cual produce una mutación genética dominante de una serie de factores de crecimiento fibroblástico (Salmon Hillbertz *et al.*, 2007). Mann & Stratton (1966), describen en canino cuatro tipos de senos dermoides basados en el grado de penetración en el tejido subcutáneo (Figs. 1 y 2):

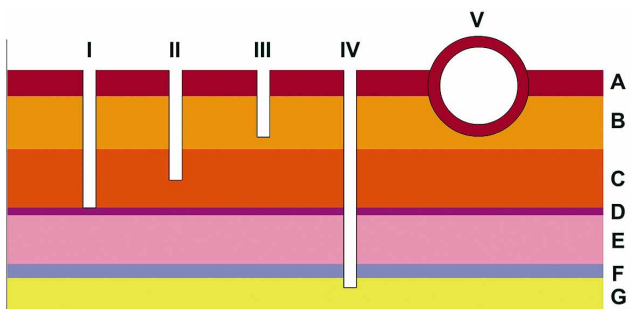


Fig. 1. Clasificación según profundidad del seno dermoide.

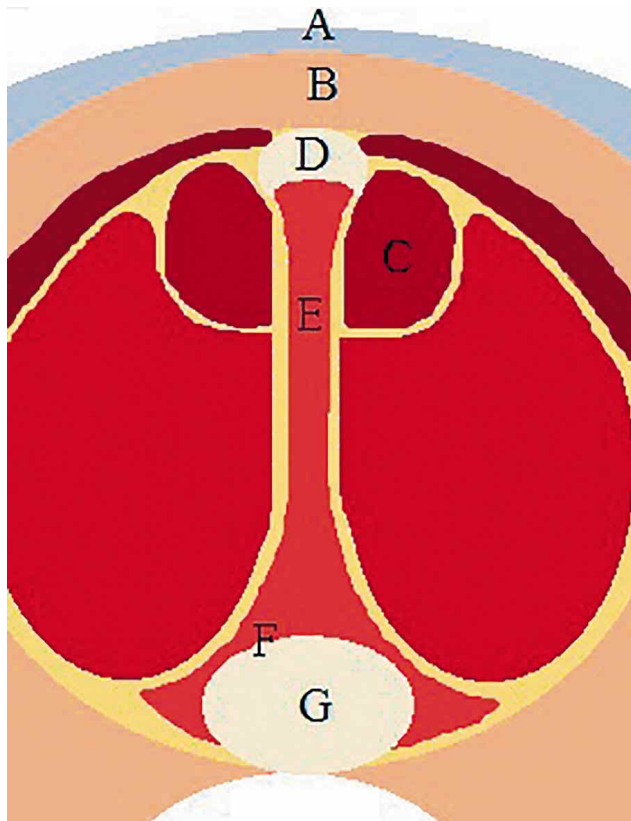


Fig. 2 Corte transversal que muestra los tejidos comprometidos en los diversos senos dermoides. A: Piel, B: Tejido Subcutáneo, C: Tejido Muscular, D: Ligamento Supraespinoso, E: Tejido óseo, F: Duramadre, G: médula espinal.

- Tipo I: Saco cilíndrico extendido ventralmente y unido al ligamento supraespinoso.

- Tipo II: Saco superficial inserto en el ligamento supraespinoso por una banda fibrosa.

- Tipo III: Saco superficial sin unión al ligamento supraespinoso.

- Tipo IV: Saco que se extiende hasta el canal espinal y se inserta en la duramadre.

Posterior a la clasificación de Mann & Stratton, otro tipo de Seno Dermoide -Tipo V- ha sido descrito como un verdadero quiste formado por un saco cerrado, epitelio-alineado (Tshamala & Moens; Booth, 1998).

El primer caso de SD reportado fue en la raza Rodesiano (Rhodesian Ridgeback) en 1984, localizándose la lesión en la región torácica dorsal del perro. La característica racial típica del Rodesiano es una línea de pelo con crecimiento en sentido caudocefálico, que da el aspecto de cresta dorsal (Fig. 3). La profundidad del SD podría afectar desde el subcutáneo hasta penetrar en músculo estriado e incluso traspasar tejido hasta las vértebras dorsales y la médula (Figs. 1 y 2).

Esta malformación se ha descrito en otras especies de animales domésticos, pero también se puede presentar en diversas razas de perro (Fatone *et al.*, 1995). Una experiencia reciente ha sido observar un caso de SD en un canino de la raza Shitsu (Fig. 4), ingresado a consulta por decaimiento y una lesión tumoral de 3 cm de diámetro en la zona interescapular (Fig. 5), fístula con pelos y secreción muco-sanguinolenta en su centro.

El tratamiento inicial fue con antibiótico, antiinflamatorio y antisepsia local, siendo referido a cirugía, donde se realizó la extracción del seno dermoide que se extendía hasta el ligamento supraespinoso (Figs. 6 y 7).

En el estudio histológico se observó una invaginación del epitelio hacia el tejido conjuntivo subyacente, formando un lumen amplio conteniendo células descamadas

mueratas. El epitelio de revestimiento era plano pluriestratificado cornificado, el tejido conjuntivo denso, en cuyo espesor se distribuyen glándulas sebáceas pequeñas y folículos pilosos. Se observa un cambio en la acidofilia de las fibras colágena (Fig. 8).

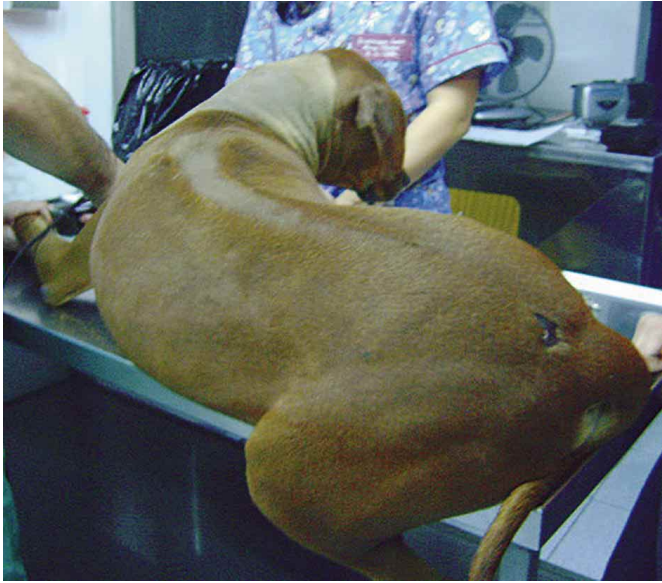

Fig. 3. Perra Rodesian preparada para cirugía de SD; la línea media de pelos vertebral conforma una cresta dorsal, típica de la raza.

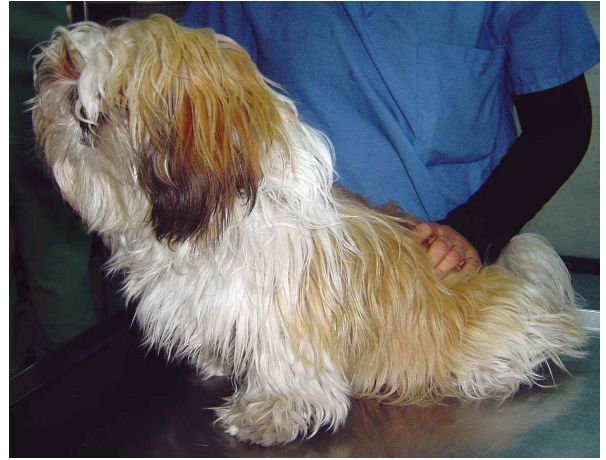

Fig. 4. Paciente Shitzu, macho, 7 meses.

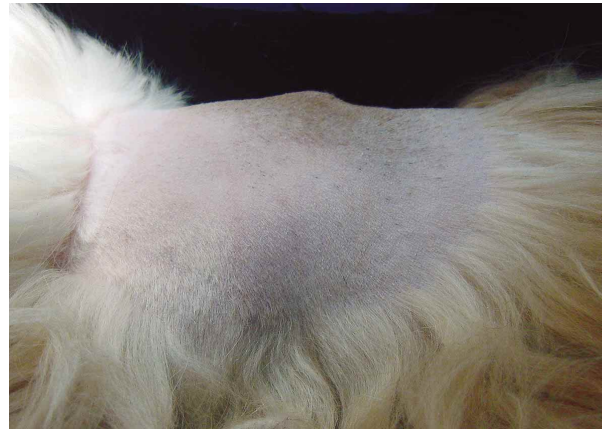

Fig. 5. Aspecto macroscópico de la tumoración con orificio externo fistular.

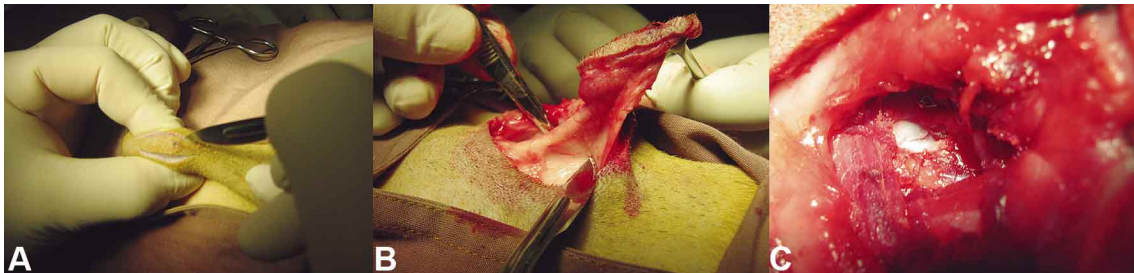


Fig. 6. A. Palpación del seno e incisión elíptica en la piel alrededor del poro fistular. B. Disección roma y exéresis del seno dermoide. C. Estructuras óseas donde se asentaba el fondo de saco ciego sobre la cara dorsal del ligamento supraespinoso.

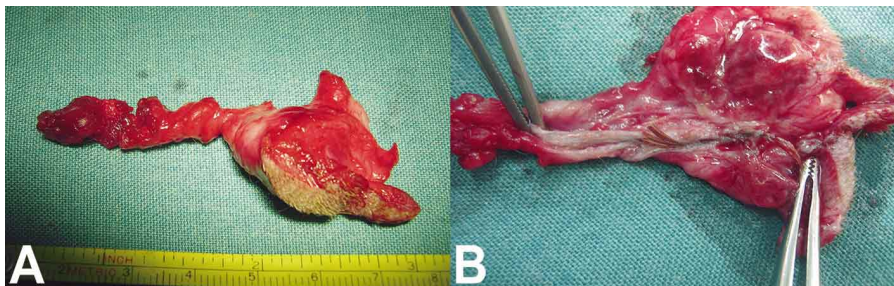


Fig. 7A. Seno dermoide extraído en cirugía de perro Shitzu, Estructura tubular de 7,5 cm de largo, forma irregular, con zonas hemorrágicas, tejido adiposo y vellosidades. B. Seno dermoide abierto por su lumen tubular, estrato epitelial de revestimiento interno, en el cual se alojan el mechón de pelos.

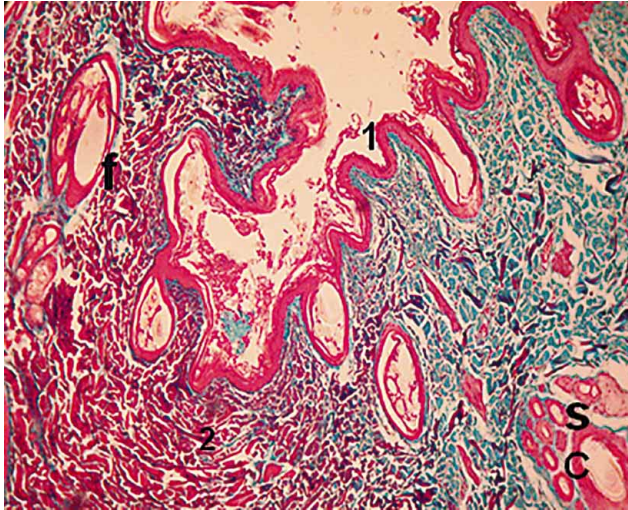


Fig. 8. Seno dermoide (1) Epitelio pluriestratificado cornificado; (2) tejido conjuntivo denso; (S) glándulas sebáceas pequeñas; (f) Folículos pilosos. (Técnica Tricrómico, 50X).

CONCLUSIÓN

El SD es por lo tanto una malformación congénita que se presenta con características similares en dos especies distintas. Lo más importante en el abordaje del SD en el ser humano es la detección precoz de anomalías cutáneas poco visibles, ya que se pueden evitar futuras anomalías neurológicas y ortopédicas. La mejor solución es la vía quirúrgica, sobre todo en la prevención de lesiones neurológicas que pueden generar una meningitis que puede arrastrar consecuencias irreversibles. En caninos, la detección y corrección quirúrgica precoz son también de vital importancia. En la raza Rhodesian Ridgeback, los criadores asignan mayor valor a los perros que tienen un más marcado mechón de pelo duro en sentido inverso en la línea dorsal, como características deseable en la raza, cuando en realidad se trata de un defecto congénito, por eso es importante notificar al dueño sobre la posibilidad de que los descendientes presenten esta anomalía, no siendo recomendable la reproducción de estos animales.

BAHAMONDES, F.; YAIKIN, P.; SAINT-PIERRE, G. & FLORES, E. Sinus dermoide. *Int. J. Med. Surg. Sci.*, 1(3):269-273, 2014.

SUMMARY: The dermoid sinus (DS) is a congenital malformation described in humans and canines, due to a development defect of the embryo, in which the skin does not completely separate from the ectodermic neural tube during the embryonic development. The lesion locates along the dorsal midline and manifests as a tubular pouch, which extends from the skin covering advancing through underlying tissues, being able to reach depths from the subcutaneous to the spinal cord. Most important in addressing the DS in humans is the early detection of skin abnormalities; prevention is crucial in infants, as it can prevent future neurological and orthopedic abnormalities. In the Rhodesian Ridgeback breed, breeders assign greater value to dogs that have a hard lock of hair labeled in reverse on the back line, as desirable characteristics in the race, when in fact it is a birth defect

KEY WORDS: Dermoid sinus; Canine; Human.

REFERENCIAS BIBLIOGRÁFICAS

- Booth, M. J. Atypical dermoid sinus in a chow chow dog. *J. S. Afr. Vet. Assoc.*, 69(3):102-4, 1998.
- Fatone, G.; Brunetti, A.; Lamagna, F. & Potena, A. Dermoid sinus and spinal malformations in a Yorkshire terrier: diagnosis and follow-up. *J. Small Anim. Pract.*, 36(4):178-80, 1995.
- Kaufman, B. A. Neural tube defects. *Pediatr. Clin. North Am.*, 51(2):389-419, 2004.
- Mann, G. E. & Stratton, J. Dermoid sinus in the Rhodesian Ridgeback. *J. Small Anim. Pract.*, 7(10):631-42, 1966.
- Martínez-Lage, J. F.; Pérez-Espejo, M. A.; Tortosa, J. G.; Ros de San Pedro, J. & Ruiz-Espejo, A. M. Hydrocephalus in intraspinal dermoids and dermal sinuses: the spectrum of an uncommon association in children. *Childs Nerv. Syst.*, 22(7):698-703, 2006.
- Miller, L. & Tobias, K. Dermoides Sinuses: Description, Diagnosis and Treatment. *Com. Contin. Edu. Pract. Vet.*, 25(4):295-300, 2003.

Radmanesh, F.; Nejat, F. & El Khashab, M. Dermal sinus tract of the spine. *Childs Nerv. Syst.*, 26(3):349-57, 2010.

Rahal, S.; Mortari, A. C.; Yamashita, S.; Filho, M. M.; Hatschbac, E. & Sequeira, J. L. Magnetic resonance imaging in the diagnosis of type 1 dermoid sinus in two Rhodesian ridgeback dogs. *Can. Vet. J.*, 49(9):871-6, 2008.

Salmon Hillbertz, N. H.; Isaksson, M.; Karlsson, E. K.; Hellmén, E.; Pielberg, G. R.; Savolainen, P.; Wade, C. M.; von Euler, H.; Gustafson, U.; Hedhammar, A.; Nilsson, M.; Lindblad-Toh, K.; Andersson, L. & Andersson, G. Duplication of FGF3, FGF4, FGF19 and ORAOV1 causes hair ridge and predisposition to dermoid sinus in Ridgeback dogs. *Nat. Genet.*, 39(11):1318-20, 2007.

Salmon Hillbertz, N. H. & Andersson, G. Dermoid sinus in Rhodesian Ridgeback dogs. *Vet. Dermatol.*, 15(1):52, 2004.

Salmon Hillbertz, N. H. & Andersson, G. Autosomal dominant mutation causing the dorsal ridge predisposes for dermoid sinus in Rhodesian ridgeback dogs. *J. Small Anim. Pract.*, 47(4):184-8, 2006.

Scott, D. W.; Miller, W. H. Jr. & Griffin, C. E. *Muller and Kirks Small Animal Dermatology*. 6th ed. Philadelphia, W. B. Saunders, 2001.

Tshamala, M. & Moens, Y. True dermoid cyst in a Rhodesian ridgeback. *J. Small Anim. Pract.*, 41(8):352-3, 2000.

Dirección para Correspondencia:
Estefanía Flores Pavez
Cirugía y Anestesiología
Facultad de Cs. Veterinarias y Pecuarias
Universidad de Chile
Santiago
CHILE

Email: eflores@u.uchile.cl.

Recibido : 14-07-2014
Aceptado: 29-08-2014